Lane Medical Library

Aus der II. medizinischen Klinik der
Königlichen Charité.
Direktor: Geh. Rat Prof. Dr. F. Kraus.

Zwei Fälle von congenitalen Vitien

(Persistenz des Ductus arteriosus Botalli und Defekt der Kammerscheidewand).

INAUGURAL-DISSERTATION

ZUR
ERLANGUNG DER DOKTORWÜRDE
DER
HOHEN MEDIZINISCHEN FAKULTÄT
AN DER
FRIEDRICH-WILHELMS-UNIVERSITÄT
ZU BERLIN.

Von
Artasches v. Bellubekianz
aus Schuscha (Kaukasus).

Tag der Promotion: 8. Juli 1910.

Referent: Geh. Rat Prof. Dr. F. Kraus.

Hermann Blanke's Spezial-Druckerei für Dissertationen
Kl. Rosenthalerstr. 9 BERLIN C 54 Kl. Rosenthalerstr. 9

Dem Andenken meiner Mutter.

Zwei Fälle von congenitalen Vitien

(Persistenz des Ductus arteriosus Botalli und Defekt der Kammerscheidewand).

Die angeborenen Herzfehler sind vielfach der Gegenstand eingehender Forschungen gewesen. Eine Anzahl von Autoren geben Zeugnis davon, dass man denselben bereits um die Mitte des 18. Jahrhunderts seine Aufmerksamkeit zugewandt hat. Unter den Autoren der neueren Zeit sind hauptsächlich die Namen Rokitansky, His, Rauchfuss und Vierordt zu nennen. Sie haben in ihren Abhandlungen vorwiegend das ätiologische Moment in den Kreis ihrer Betrachtungen gezogen und sind dabei oft zu sehr auseinander gehenden Schlüssen gelangt. Die Theorie der im Einzelfalle vorliegenden Entwicklungsstörungen kann entsprechend der Anlagen meiner Arbeit nur kurz besprochen werden. In bezug auf die speziellen, hierbei waltenden Vorgänge verweise ich auf die Arbeiten von Rokitansky, Rauchfuss und Vierordt. Angeborene Anomalien des Herzens und der grossen Gefässe können durch abnorme Entwicklung entstanden sein, wobei sowohl Hemmungsbildung, als Abweichung vom normalen Typus ohne defekte Entwicklung in Betracht kommen kann. Zweitens können angeborene Herzfehler unabhängig von Entwicklungs-

fehlern durch Krankheiten während der Fötalzeit veranlasst werden. Während in früherer Zeit gerade auf die letzte Art von Vorgängen hohes Gewicht gelegt wurde, ist es Rokitansky's Verdienst, den Nachweis geführt zu haben, dass der Rückständigkeit in der Entwicklung eine weit grössere Tragweite gebührt, als man früher anzunehmen geneigt war. Nach dem Vorgang von Rokitansky nehmen jetzt viele Autoren an, dass dem grössten Teil der angeborenen Herzfehler, namentlich auch der mit Septumdefekten verbundenen angeborenen Stenosen und Atresien, Störungen der Entwicklung zu grunde liegen. Das Vorkommen einer fötalen Endocarditis ist damit nicht in Frage gestellt, dieselbe entwickelt hier aber vorzugsweise sekundär an den abnorm gebildeten Ostien, deren Disposition zu solcher Erkrankung aus den an den betreffenden Stellen bestehenden Anomalien erklärlich ist. Rauchfuss erklärt die vorwiegend rechtzeitige Lokalisation der fötalen Endocarditis aus der Disposition der rechten Herzhälfte zu Entwicklungsstörungen. Einzelne Anomalien können isoliert vorkommen. Viel häufiger ist jedoch eine Kombination verschiedener Einzelanomalien, wobei ein gewisser Zusammenhang in genetischer Hinsicht zwischen den Anomalien untereinander nicht zu verkennen ist. So wird von mehreren Forschern das gleichzeitige Bestehen von gewissen angeborenen Herzklappenkrankheiten und den fötalen Oeffnungen den dynamischen Eigenschaften des Herzens zugeschrieben, während andere die Erklärung dafür vom morphologischen Gesichtspunkte aus bringen, wie dies am meisten Rokitansky für die Pulmonalstenosen tut. Als eine besonders

häufige und uns speziell interessierte Anomalie bietet sich die mit Defekt der Kammerscheidewand verbundene Pulmonalstenose und -Atresie dar. Mayer und Kussmaul haben angenommen, dass sich der in der verengten Lungenarterie verhinderte, im Ventrikel sich aufstauende Blutstrom durch die Septumlücke nach links dränge und durch seinen Druck den normalen Schluss der Lücke aufzuhalten vermöge. Jedoch lässt es sich nicht recht begreifen, da im Menschenembryo nach Kölliker das Septum der Ventrikel am Ende der 8. Woche vollständig gebildet ist, so können wir, im Falle des Vorhandenseins des Defektes, annehmen, dass die störende Ursache, welche den Fehler bestimmt, in einer Periode gewirkt hat, wo das Vorhandensein eines endocarditischen Prozesses wenig wahrscheinlich ist. Um diese Zeit ist das menschliche Herz nur einige Millimeter gross, das Septum also überhaupt nur mit komplizierten Untersuchungsmethoden zu erkennen. Aber wer wollte in dieser Zeit einen Entzündungsprozess an die bestimmte Stelle einer Klappe verlegen? Davon kann keine Rede sein. Vielmehr müsste, wenn ein solcher Prozess stattfände, das ganze Herz davon betroffen sein. Ueberdies, wenn die Theorie richtig wäre, müsste, je schwerer die Stenose, umso weiter der ausgleichende Weg, nämlich der Defekt, sein. Für Rokitansky ist die Verschiebung des Septum trunci nach rechts die primäre Tatsache, die die Stenose veranlasst, und da das Schlussstück des rechten Bandes des Orificium Aortae, welches vom oberen Ende des Ventrikelseptums ausgeht, diesen längeren Weg nicht zurücklegen kann, so bleibt eben der Defekt zurück.

Vierordt spricht gegen die Theorie Rokitantky's und sagt: „Es ist merkwürdig, dass das stetig weiterwachsende und neue Substanz ansetzende Herz dieses geringfügige Defizit an Masse gerade an dieser Stelle nicht sollte aufbringen können. Im Uebrigen wächst das Herz somit seinem Defekt in toto weiter, und dieser ist dann später oft genug so gross, dass das Herz der achten Woche auf's Bequemste hindurch gesteckt werden könnte.“ Er nimmt für solche Fälle an, dass das wachsende Septum in einem gewissen Zeitpunkt zu einem vorläufigen Abschluss kommt, und dass dann wenigstens die oberen Randpartien als solche zum gehörigen Weiterwachsen und insbesondere zum Verwachsen mit den anderen Geweben nicht mehr fähig sind. Als analogen Vorgang verweist er auf die Lippenspalte, die, wenn es einmal in utero zur Ueberhäutung der Ränder gekommen ist, als solche verbleibt. Vierordt erklärt dieses häufige Zusammenfallen der Pulmonalstenose mit Defekt der Kammerscheidewand als rein zufällig. Ein abschliessendes Urteil in dieser Hinsicht zu fällen, ist sehr schwer. Am plausibelsten scheint die Theorie von Rokitansky zu sein.

Was die allgemeine Aetiologie betrifft, so hat man hereditäre und familiäre Verhältnisse beschuldigt. Auf das familiäre Vorkommen von angeborenen Herzfehlern hat zuerst Friedberg und in den letzten Jahren de la Camp hingewiesen. Friedberg erwähnt drei Geschwister, die an Cyanose litten und von denen zwei sicher eine angeborene Stenose der Art. pulmonalis hatten. De la Camp stellte im Jahre 1902 in der Berliner medizinischen Gesellschaft sechs Geschwister vor, die alle die Symp-

tome eines offenen Ductus Botalli boten. Ob Rheumatismus und Infektionskrankheiten der graviden Mutter ätiologisch in Frage kommen, ist zweifelhaft. Lues übt sicherlich einen, wenn auch nicht sehr überwiegenden, Einfluss. Eger konstatierte unter zwölf Fällen von angeborener Herzaffektion dreimal Lues des Vaters. Auch der Tuberkulose wird als Ursache Erwähnung getan, wenigstens führt Bögler zwei Fälle von Herzanomalien bei tuberkulösen Müttern an. Blutverwandschaft der Zeuger, traumatische und psychische Einflüsse auf die Mütter während der Gravidität wurden wiederholt in ätiologischer Hinsicht herangezogen. Sehr wichtig ist, dass die Missbildungen des Herzens mit Missbildungen anderer Organe und mit gewissen allgemeinen Störungen der Nervensphäre (Idiotie, Taubstummheit usw.) vorkommen, woraus der Schluss hervorgeht, dass alle jene schädigenden Einflüsse, welche zur psychischen oder geistigen Degeneration der Deszendenz Anlass bieten, auch bei der Entstehung von Herzmissbildungen in Frage kommen.

So häufig Herzfehler des linken Herzens zur Beobachtung kommen, so selten sind Erkrankungen der Ostien des rechten Herzens, mit Ausnahme etwa der relativen Tricuspidalinsufficienz, zu finden, und wenn Fälle dieser Art auftreten, so sind dieselben fast stets angeboren und bieten dann meist gleichzeitig mehrere durch fötale Störungen bedingte Anomalien dar. Es steht diese Tatsache wohl zum Teil im Zusammenhange damit, dass im Fötalleben der rechte Ventrikel nicht nur durch die Lungenarterie den Lungenkreislauf, sondern auch durch Vermittlung des Ductus Botalli

zum Teil den Körperkreislauf mit Blut versorgt und deshalb unter relativ höherem Drucke steht, als im extranterinen Leben, so dass das rechte Herz den Schädigungen, bei welchen dieser mechanische Faktor eine Rolle spielt (Infektionen und Endokarditiden), hier in ähnlicher Weise ausgesetzt ist, wie bei Erwachsenen das linke Herz. Daneben spielen freilich auch entwicklungsgeschichtliche Hemmungs- und Missbildungen bei der rechtseitigen Lokalisation angeborener Herzkrankheiten eine grosse Rolle.

Wenn auch pathologische Anatomie und Embryologie uns ein reiches und wertvolles Material lieferten, mit der klinischen Verwertung desselben ging es nur langsam vorwärts. Und wenn wir uns auch in der Pathologie der congenitalen Herzfehler, besonders mit Hilfe der embryologischen Erfahrungen, befriedigend orientieren können, so bildet das Erkennen der Fehler bei dem Lebenden von Fall zu Fall doch noch ein oft schwer zu lösendes Problem: „Unser Wissen wurde wohl grösser," sagt Sidlauer, „doch nicht im gleichen Verhältnisse unser diagnostisches Können." Manchmal können wir überhaupt keine bestimmte Lokaldiagnose stellen, und dies liegt in der Natur dieser Fehler. Wenn es bei den angeborenen Herzkrankheiten sich bloss um die Erscheinungen der Klappenfehler handeln würde, so wäre die Diagnose derselben ebenso einfach wie diejenige der acquirierten Fehler. Die Hauptschwierigkeit liegt aber darin, dass neben den auf Endokarditis beruhenden Klappenstörungen sehr gewöhnlich als die viel wesentlicheren bei den angeborenen Herzkrankheiten sich jene schon erwähnten Hemmungs-

und Missbildungen, abnorme Communikation der Herzabschnitte usw. entwickeln.

Vorher möchte ich einige Worte über allgemeine Diagnostik von angeborenen Herzläsionen vorbringen. Die Diagnose einer angeborenen Herzanomalie ergibt sich aus der Anamnese, aus dem physikalisch-diagnostischen Herzbefunde, der durch das Röntgenverfahren ganz wesentlich bereichert ist, aus einer ganzen Reihe begleitender Symptomen (die Trommelschlägelfinger, das Zurückbleiben im Wachstum, Zahnanomalien und dergl. mehr) und endlich aus gewissen funktionell-diagnostischen Momenten, die in der neuesten Zeit, als wesentlich die Diagnose sichernd, hinzugenommen sind.

In den ersten Lebensjahren ist die Diagnosenstellung vielfach eine leichtere, denn je älter das kongenital herzkranke Individuum wird, um so mehr komplizieren sich die angeborenen Veränderungen mit Produkten postfötaler Entzündungsvorgänge am Endokard und an den Arterienhäuten, durch welche das klinische Bild der angeborenen Anomalien getrübt wird.

Die Erscheinungen der Perkussion beziehen sich bei den angeborenen Herzfehlern hauptsächlich auf Verbreiterung der Herzdämpfung nach rechts und links. Neben der Vergrösserung des rechten und linken Ventrikels finden wir bei Persistenz des Ductus Botalli links neben des Sternum „bandartige“ Dämpfung. Auf das Wesen dieser Dämpfung werde ich im speziellen Teil noch näher eingehen.

Die Geräusche, welche wir bei den angeborenen Herzanomalien vernehmen, sind ihrer Zeitphase nach

meistens rein systolisch. In einzelnen Fällen gesellt sich zu einem anfangs isolierten systolischen Geräusch im späteren Leben ein diastolisches, wenn unter dem Einflusse eines zur ursprünglichen Hemmungsbildung hinzutretenden Entzündungsvorganges an den Klappenapparaten anatomische Verhältnisse geschaffen wurden, welche auch sonst ein diastolisches Geräusch veranlasst haben würden. Es liegt diese Erscheinung in der Natur der Sache, da die pathologischen Veränderungen, welche den congenitalen Herzanomalien zugrunde liegen, zumeist derart beschaffen sind, dass ausschliesslich die systolische Ventrikelkontraktion einen geräuschbildenden Einfluss zu verursachen vermag. Gehen wir die Reihe der häufigsten angeborenen Herzanomalien durch, so werden wir leicht eine Bestätigung dieser Tatsache finden. Bei allen Hemmungsbildungen im Bereiche der Kammerscheidewand, welche zu Geräuschen führen, kann nur die systolische Kontraktion der beiden Ventrikel die Ursache davon sein. Diese letzteren entstehen infolge von Blutwirbeln, welche bei jeder Kammersystole an Stelle der Kommunikationsöffnung in der Kammerscheidewand durch die Begegnung der beiden Blutströme von der linken und rechten Kammer unter dem Druck der Ventrikelkontraktionen zustande kommen. Die oft sehr lauten Herzgeräusche, welche bei Persistenz des Ductus Botalli vorkommen, sind in der überwiegenden Zahl der Fälle gleichfalls nur systolisch, da sie von dem systolischen Ventrikeldrucke abhängen. Sie verdanken ihre Entstehung dem starken Druck, unter welchem das Aortenblut bei jeder Ventrikelsystole in den Botallischen Gang und in die Pulmonal-

arterie eingepresst wird, welch letztere dann den Druck beider Ventrikel zu tragen hat. Zudem aber begegnen sich in der Pulmonalis und dem Ductus zwei entgegengesetzte Blutströme, der eine von der Pulmonalarterie und der andere von der Aorta stammend, beide während der Herzsystole. Dass die Geräusche bei der congenitalen Pulmonalstenose systolisch sind, bedarf keiner weiteren Erörterung. Vor einem Jahr hat Dr. Plesch unsere Aufmerksamkeit auf ein vorzügliches diagnostisches Hilfsmittel bei bestimmter Kategorie kongenitaler Vitien (Persistenz des Ductus Botalli, Kammerscheidewanddefekt, Offenbleiben des Foramen Ovale) gelenkt. Es ist a priori anzunehmen, dass bei kongenitalen Vitien mit der Kommunikation zwischen dem rechten und linken Herzen, wo also arterielles sauerstoffreiches Blut mit venösem sich mischt, der Sauerstoffgehalt jenes aus der Arteria pulmonalis stammenden Blutes erhöht sein soll. Er hat eine Methode ersonnen, die bei jedem Kranken ohne besondere Schwierigkeiten uns erlaubt, den prozentigen Gehalt an Sauerstoff im Blute des rechten Herzens oder in der Arteria pulmonalis zu ermitteln. Die Zahlen, die wir auf Grund dieses Verfahrens ermitteln, werden uns also aussagen, ob das Blut der Arteria pulmonalis eine Sauerstoffarmut besitzt, wie sie in den Grenzen des Physiologischen vorkommt. Liegt sie entschieden höher, als es sonst physiologisch oder pathologisch je zu beobachten ist, dann bleibt eben kein anderer Schluss übrig (eine geringere prozentige Ausnutzung des Blutsauerstoffs in den Geweben ausser der Polycythämie völlig ausgeschlossen werden kann), als dass ein arteriell-venöses

Mischblut vom linken Herzen in die Lunge geworfen wird, d. h. die Diagnose einer Kommunikation zwischen dem rechten und linken Herzen muss für diese Fälle mit Bestimmtheit gestellt werden. Folgende Tabelle von Kraus zeigt uns, dass bei allen Fällen von kongenitalen Vitien mit abnormer Kommunikation und bei zwei Fällen von Polycythämie der Sauerstoffgehalt des zu den Lungen strömenden Blutes von Plesch gesteigert gefunden worden ist.

Tabelle.

	Normal	Fall von Senator	Polycythämie, Fälle v. Bergmann I	Polycythämie, Fälle v. Bergmann II	Persistenz d. Duct. Botalli	Septumdefekt	Pulmonalstenose	Mitralinsufficienz	Mitralstenose	Aorteninsufficienz	Anämie	Morbus Basedowii
Sauerstoffverbrauch pro Kilo u. Minute	3,52	4,18	4,02	4,38	4,833 4,40	5,03	6,74	3,86	4,62	4,11	4,47	6,47
Reduction des Lungenvenenblutes i. Proz. d. O_2 Kapazit.	64	83	81	64	83 87	86	66	64	64	62	67	60

Nach dem Verfahren von Plesch haben wir bei einer Patientin, bei der wir die Diagnose Persistenz des Ductus Botalli gestellt haben, gefunden, dass das Blut, welches in die Arteria pulmonalis strömt, sauerstoffreicher ist, wie es sonst der Fall zu sein scheint. Die Reduktion des Venenblutes bei unserer Patientin beträgt 83 % der O_2 Cap. (diese Reduktion bewegt sich in der Norm nicht über 64 % der O_2 Cap.) Nach diesem Befund soll der Körper nur 15 % Sauerstoff verwenden (arterielles Blut enthält 98 % der O_2 Cap.). Man hat aber, ausser bei der Polycythämie, niemals

beobachtet, dass der Körper weniger als 25 % des arteriellen Sauerstoffes ausnützt. Da wir hier leicht die Polycythämie ausschliessen können, denn unsere Patientin hat 5 000 000 rote Blutkörperchen, so kann dieser erhöhte Sauerstoffgehalt des Lungenblutes nur durch die Kommunikation des Aorta mit der Pulmonalarterie zustande kommen.

Bei einem anderen Patienten, bei dem wir die Diagnose Septumdefekt gestellt haben, beträgt der Sauerstoffgehalt des nach den Lungen strömenden Blutes 86 %. Bei Beurteilung der Tatsache, dass hier auch sauerstoffreiches Blut in die Lungen strömt, stossen wir auf grosse Schwierigkeiten. Denn unser Patient hat 7 500 000 rote Blutkörperchen und einen Hämoglobingehalt von 130. Die Untersuchungen von v. Bergmann und Senator-Löwy haben ergeben, dass auch bei Polycythämie ein erhöhter Sauerstoffgehalt im rechten Herzen vorkommt. Nun fragt es sich, ob dieser erhöhte Sauerstoffgehalt bedingt ist durch die abnorme Kommunikation zwischen dem rechten und linken Herzen, oder ob durch Polycythämie? In Fällen von angeborenen Vitien mit abnormer Kommunikation, wo eine Polycythämie besteht, ist ein Urteil über die Ursache des erhöhten Sauerstoffgehaltes in Lungen zu gewinnen schwer.

Um die Sauerstoffmenge im Blute des rechten Herzens beim Lebenden zu bestimmen, dient die Methode von Plesch. Der Sauerstoffgehalt des Pulmonalarterienblutes lässt sich aus den in den unter gewissen Bedingungen herrschenden Sauerstoffspannungen berechnen. Wir wissen, dass die Aufnahme des O_2 und

die Abgabe des CO_2 in den Lungenalveolen laut den physikalischen Regeln des Spannungsausgleiches der Gase erfolgt. Da in den Lungen der Partialdruck der Kohlensäure geringer und des Sauerstoffes grösser ist als die Spannungen der betreffenden Gase im venösen Blute, so ist es klar, dass das Blut seine CO_2 nach der Atmosphäre abgeben und umgekehrt O_2 aus der Atmosphäre aufnehmen muss. Die Aufnahme und Abgabe von Gasen kann nur so lange erfolgen, bis Spannungsdifferenzen vorhanden sind. Wir wissen, dass einem gewissen Partialdruck von Sauerstoff und Kohlensäure in einer Luft, welche mit dem Blut in Berührung war, ein ganz bestimmter Sauerstoff- bezw. Kohlensäuregehalt im Blute entspricht. Analysiert man die Sackluft, welche mit der Lungenluft in Verbindung gesetzt war, so kann man aus dem prozentischen Sauerstoff- und Kohlensäuregehalt mit Hilfe der sogenannten Dissoziationskurve den Gasgehalt des Menschenblutes, welches im Lungenblut enthalten ist, ermitteln.

Die Kurve wird so gewonnen, dass das Blut mit einem Gasgemisch von verschiedenem Kohlensäure- und Sauerstoffgehalt geschüttelt und dann die Menge der Blutgase mittelst Pumpenanalyse festgestellt wird. Wir benützen die Dissoziationskurve von Bohr, Harelbach und Krugh, in welcher die Abszisse die Sauerstoffspannung in Millimetern Hg., die Ordinate die Sauerstoffsättigung in Prozenten der Sauerstoffkapazität zeigt, bei verschiedener Kohlensäurespannung.

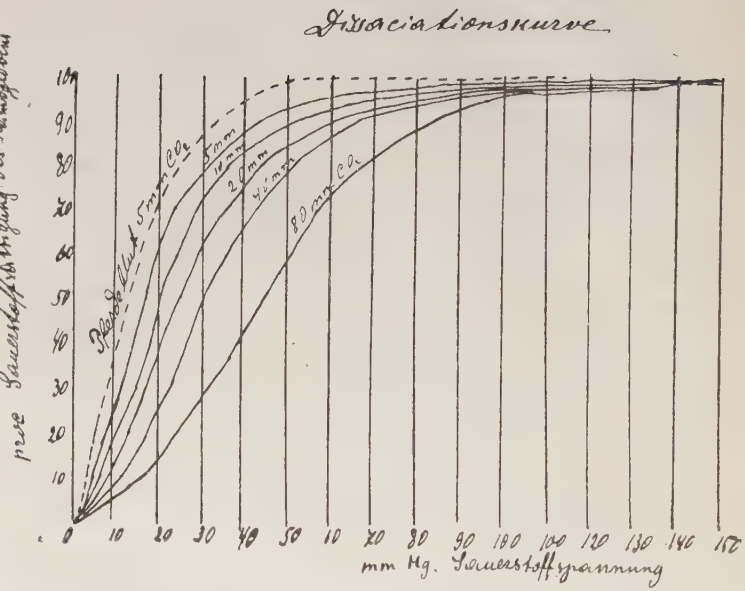

Es ist klar, wenn wir die alveolare Sauerstoff- und Kohlensäurespannung feststellen können, d. h. mit anderen Worten, die Spannung derjenigen Luft, welche mit dem Blute des rechten Herzens das Gleichgewicht hält, so können wir mit grosser Genauigkeit aus der Dissoziationskurve auf den Gasgehalt des venösen Blutes schliessen. Haben wir zum Beispiel in dem Gasgemisch eine Sauerstoffspannung von 50 mm und eine Kohlensäurespannung von 40 mm gefunden, so ist die prozentige Sättigung des Hämoglobins mit Sauerstoff 78 %. Um die Gasspannung im venösen Blute zu bestimmen, benützt man die Methode von Plesch.

Zur Ausführung dieser Bestimmung gebraucht man zwei Gummisäcke S und R.

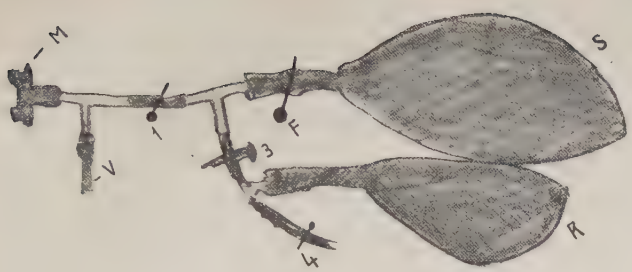

Die Nase des Patienten wird mit einer Nasenklemme zugeklemmt, das Mundstück M kommt in den Mund des Patienten. Durch den Schlauch V atmet der Patient atmosphärische Luft ein. Ist die Atmung ruhig und regelmässig, so wird der Schlauch V geschlossen und der grosse T-Hahn geöffnet, so dass der Kranke nur in den Sack S atmet. Man lässt also das Versuchsindividuum im Sack S, welcher ca. 10 L. Stickstoff enthält, atmen. Zu Beginn enthält der aus Lunge und Sack bestehende Atemraum noch den in den ca. 1000 ccm Risiduolluft der Lunge vorrätigen Sauerstoff, dessen Menge beträgt jedoch nur etwa 160 ccm (da die Lungenluft etwa 16 % O_2 enthält), so dass die Sauerstoffspannung durch die Vergrösserung des Atemraumes von 1 L. auf 10 L. sogleich mit dem Beginn der Sackatmung auf $^1/_{10}$ sinkt, d. h. auf 1,6 %. Es wird nachher der Hahn 2 bei Inspiration geschlossen und der Hahn 3 zum kleinen Sack geöffnet. Der kleine Sack R ist leer und kann etwa 3—4 L. fassen. Da durch die Anreicherung der Kohlensäure die Atmung allmählich tiefer wird, so füllt man den Sack R vor dem Versuch mit $^1/_2$ L. Stickstoff zu, damit bei den tiefen Inspirationen kein Gasmangel eintritt. In den

kleinen Sack wird 5—15 Sekunden geatmet. Es wird also die Anreichung der zu atmenden Gasmenge im kleinen Sack R nur von dem aus dem Blute austretenden Sauerstoff und der Kohlensäure möglich sein. Es ist aber theoretisch erforderlich, dass der Ausgleich so schnell geschieht, dass die Sackatmung nicht länger dauert, als eine Kreislaufsdauer beträgt, denn es ist selbstverständlich, dass das Blut sich bei einer verminderten Sauerstoffspannung weniger sättigen wird, als es bei gewöhnlichen Verhältnissen der Fall ist, trotzdem die Gewebe annähernd dieselbe Menge O_2 verbrauchen werden. Dem entsprechend wird bei beendetem Kreislauf ein sauerstoffarmes Blut die Lunge passieren. In Wirklichkeit dauert die Sackatmung nicht länger als eine Kreislaufsdauer. Wir haben gesehen, dass, wenn wir den kleinen Sack in Verbindung mit der Lunge gesetzt haben, der Respirationsraum 3500 ccm gross ist und 1,6 % O_2 enthält. Um diese Menge Sauerstoff auf 5 % zu bringen, was ungefähr der O_2 Spannung des venösen Blutes entspricht, müssen 3,4 %, d. h. 120 ccm O_2, hinzutreten. Enthält ein venöses Blut noch 13 Vol. % O_2, so könnten 120 ccm Sauerstoff von 1 Liter Blut geliefert werden, also der Spannungsausgleich wäre schon lange vor einem Kreislauf eingetreten.

Die Analyse der Sackluft kann in jedem Gasanalysenapparat vorgenommen werden.

Dass die Sackversuche richtig sind, bestätigen uns die zwei experimentell von Plesch angestellten Versuche. Er hat bei zwei tracheotomierten Hunden den Sackversuch ausgeführt und auf diese Weise die Zusammen-

setzung des Venenblutes festgestellt. Gleichzeitig hat er durch linken Herzkatheter Blut aus dem rechten Herzen entnommen und darin die Gase direkt bestimmt. Der erste Versuch betraf einen gesunden Hund und führte zu folgendem Resultat: Sauerstoffkapazität des Blutes 18,54 Vol. %. Der Sackversuch zeigte 71 % Sauerstoffsättigung des Hämoglobins, also einen Sauerstoffgehalt von 13,16 Vol. % im Venenblute. Die direkte Gasanalyse ergab einen Sauerstoffgehalt im Blute des rechten Herzens von 13,69 Vol. %.

Der zweite Versuch betraf einen Hund, dessen Blut eine Sauerstoffkapazität von 12,68 Vol. % hatte, also recht anämisch war. Der Sackversuch ergab 74 % Hämoglobinsättigung, also einen Gehalt von 9,35 Vol. % O_2 im Venenblut. Die direkte Analyse des Herzvenenblutes hat einen O_2-Gehalt von 9,27 Vol. % festgestellt.

Ein besonderes Interesse bietet uns der Sauerstoffverbrauch bei kongenitalen Vitien in nüchternem Zustande, aber bei völliger Körperruhe. Die Untersuchungen von Plesch haben ergeben, dass beim gesunden Menschen die Mittelzahl des Sauerstoffverbrauchs pro Kilo Körpergewicht und Minute 3,52 ccm beträgt. Aus der Tabelle sehen wir, dass bei allen Fällen von kongenitalen Vitien, besonders bei denjenigen, die mit Cyanose verbunden sind (Pulmonalstenose, Septumdefekt), die Sauerstoffaufnahme erhöht ist (6,7 und 5,03). Diese Erhöhung des Sauerstoffminutenbedarfs kann man teils dadurch erklären, dass solche cyanotische Kranke infolge der Erweiterung der peripherischen Venen und Kapellaren einen enormen Wärmeverlust erlitten.

Ein sehr wichtiger Moment für die angeborenen Herzfehler ist die Cyanose. Aber es ist unrichtig, wenn man die angeborenen Herzfehler zusammenfassend vielfach mit dem Ausdruck „Morbus coeruleus“ bezeichnete; denn eine grosse Anzahl selbst schwerer und verwickelter angeborener Herzfehler verläuft zeitlebens oder viele Jahre hindurch gänzlich ohne Cyanose. Die Erklärung der Cyanose bei angeborenen Herzanomalien ist nicht einfach. Es scheint ein einheitlicher Grund zu fehlen, und die Kombinationen mehrerer Momente beschuldigt werden zu müssen. Charakteristisch ist die Cyanose bei angeborenen Herzanomalien insoweit, als sie 1. erheblich stärker zu sein pflegt als bei den erworbenenen Anomalien und 2. oft in einem Missverhältnis zu den subjektiven Beschwerden, besonders der Dyspnoe steht; 3. die Stauungen in den inneren Organen und Hydrops erheblich zurücktreten. Bekanntlich wurde in früherer Zeit ein besonderer Krankheitsbegriff „angeborene Cyanose“ aufgestellt und dessen anatomische Grundlage in der Mehrzahl der Fälle das Offenbleiben der Scheidewände des Herzens gefunden. Man suchte dabei den Grund für die Cyanose im Offenbleiben der Scheidewand und glaubte ihn darin gefunden zu haben dass eine Mischung des arteriellen mit dem venösen Blut im Herzen stattfindet und infolgedessen das Blut, das in den Capillaren kreist, mit venösem gemischt ist, und deshalb dunkler ist. Diese Erklärung der Cyanose als „Mischungscyanose“ musste fallen gelassen werden. Zahlreiche Beobachtungen sprachen dagegen, unter denen wohl die schlagendste der Fall von Breschet ist, in dem man bei der Sektion die Arteria Subklavia

sinistra aus der Arteria Pulmonalis entspringend fand, ohne dass die beiden oberen Extremitäten während des Lebens eine merkbare Differenz in der Farbe gezeigt hatten. Ausserdem hat man, nach dem Verfahren von Plesch, in der II. Medizinischen Klinik der Charité, bei angeborenen Vitien mit Kommunikation des Blutes gefunden, dass in den Lungen solcher Kranken ein Blut kreist, das in bezug auf Sauerstoff reicher ist als das gewöhnliche Lungenblut. Daraus geht hervor, dass die Venösität des Blutes durch die Kommunikation nicht in allen Gefässabschnitten erhöht ist. Morgagni hat die Erklärung der Cyanose aus der Durchmischung beider Blutarten nicht befriedigt, und er erklärt sie für seinen Fall von Pulmonalstenose mehr aus einer Rückstauung im Venensystem. Es lässt sich unschwer nachweisen, dass man je nach der Dicke der Blutschicht bei einer und derselben Blutsorte, rote und livide Farbe erhalten kann. Wie Vierordt uns zeigt, kann man sich verschiedene Blutschichten herstellen, indem man auf einen ausgeschliffenen Objektträger Blut bringt, und dieses mit dem Deckgläschen abschliesst. Es gibt dann in reflektiertem Lichte bei übergedeckter (verdünnter) Haut eine Schicht noch deutlich rote Farbe, zwei Schichten untereinander schon merkbar livide, im allgemeinen so, dass letztere auftritt, wenn bei durchscheinendem Lichte noch rötliche Farbe erscheint, und die rote Farbe, wenn die durchscheinende dünne Schicht gelblichen Ton hat. In dünnen Schichten gibt sogar ein durch Schwefelammonium dunkel schwarz gefärbtes Blut noch rötliche Farbe, wenn durch die Haut hindurch gesehen wird. Die Tatsache, dass dunkle Flächen durch

farblose, aber trübe Schichten hindurch betrachtet eine bläuliche Nuance annehmen, war ja bekanntlich die Grundlage der Goetheschen Farbenlehre. Die blaue Farbe der Haut wäre demnach bestimmt durch die Dicke der Blutschicht und der überlagernden Hautschicht. Im übrigen ist an die bei Herzkranken und Blausüchtigen, sowie im asphyktischen Stadium der Cholera oft genug konstatierte grössere Konzentration des Blutes und dessen höheres Funktionsvermögen zu erinnern, was die Cyanose zu stärkerer Ausprägung gelangen lässt. Freilich, die allein zu erklären, wie es in der neueren Zeit von französischer Seite (Variot) geschehen ist, geht kaum an, wenn man denkt, dass die an Vaquez'scher Krankheit leidenden Patienten eigentümlich rot und gar nicht (gewöhnlich) cyanotisch aussehen. Bei der angeborenen Cyanose finden sich noch nach längerem Bestande immer Strukturveränderungen an den Körpervenen, welche erweitert sind und eine hypertrophische Wandmuskulatur besitzen, woraus sich die grosse Seltenheit von Oedeme erklärt. Die Hautkapillaren sind dabei erweitert und geschlängelt, besonders an den peripheren Körperteilen. Wir sehen also, dass die hochgradige Cyanose das Resultat mehrerer Faktoren ist. Vermischung des arteriellen und venösen Blutes und Vermehrung des Hämoglobingehalts und der roten Blutkörperchen; dazu kommt noch die Stauung des dickflüssigen Blutes, die die kleineren Gefässe erweitert und so die dunkle Farbe mehr hervortreten lässt. Die Vermehrung der roten Blutkörperchen und des Hämoglobingehalts, die Stauung in den peripherischen Gefässen, in unserem Fall mit Kammer-

scheidewanddefekt, ist leicht nachweisbar. In engem Zusammenhang mit der Cyanose der angeborenen Herzfehler stehen die sogenannten Trommelschlägelfinger, die, wie die Untersuchungen mit Röntgenstrahlen ergeben, nur die Weichteile betrifft, öfters auch klauenförmiges Wachstum der Nägel. Diese Veränderungen sind aber durchaus nicht charakteristisch für die angeborene Cyanose, wie man früher glaubte, sie kommen vielmehr auch bei Affektionen der Lunge und bei hyperthrophischer Lebercirrhose vor. Ihre Deutung durch Zirkulationshindernisse in den extremen Teilen wird insbesondere durch diese cirrhotischen Fälle erschwert. Die Temperatur der extremen Körperteile der Menschen mit hochgradiger Cyanose ist mitunter um mehrere Grade gesunken, während die Messung im Rektum ziemlich normale Verhältnisse ergibt. In nur wenigen Fällen sind solche Menschen munter und lebhaft; meist sind sie träge, frieren leicht, haben schwachen Geschlechtstrieb, werden von Ohnmachten, heftigen Beklemmungen und Herzklopfen stark heimgesucht. Gewisse Formen angeborener Herzanomalien machen eine Fortdauer des Lebens überhaupt unmöglich. Aber es ist unrichtig, wenn man früher annahm, dass einem schweren angeborenen Herzfehler nur ein kurzes Lebensalter gegönnt sei. Wir kennen aus der Literatur Fälle, wo unter bestimmten Umständen auch Menschen mit angeborenem Herzfehler ein höheres Lebensalter erreichen können. Die meisten führen durch plötzliche oder allmählich eintretende Herzinsufficienz oder unter dem Einfluss einer an sich nicht lebensgefährlichen Krankheit der Respirationsorgane

zum Tode. Von Folgekrankheiten, zu denen kongenitale Herzleiden disponiert sind, ist ausser Pneumonie noch Lungentuberkulose zu nennen. Die von Rokitansky behauptete Immunität der Cyanotischen gegen Lungentuberkulose entspricht keineswegs den Tatsachen.

Die Behandlung der angeborenen Herzfehler kann sich nur auf die Anordnung einer möglichst ruhigen Lebensweise beschränken. Da bei angeborenen Herzkranken alle Erkrankungen des Respirationstraktus von ominösem Einfluss sein können, so ist das Hauptaugenmerk auf Verhütung derselben zu richten. Im Winter wird Aufenthalt im südlichen Klima katarrhalischen Erkrankungen der oberen Luftwege am besten vorbeugen. Sonst weicht die Behandlung von der bei organischen Herzkrankheiten üblichen in keiner Weise ab. Nachdem wir im allgemeinen über die kongenitalen Vitien gesprochen haben, gehen wir jetzt zu unseren Fällen über.

I. Persistenz des Ductus arteriosus Botalli.

Die Zahl der reinen Fälle von Persistenz des Ductus arteriosus Botalli gehört zu den selteneren Vorkommnissen unter den Entwicklungsfehlern des Herzens und der grossen Gefässe. Wenn man nach den in der Literatur vorliegenden, klinisch beobachteten und anatomisch konstatierten Fällen urteilt, so findet man im ganzen nach Vierordt 26 Fälle.

Der Ductus arteriosus Botalli stellt ein von der Teilungsstelle der Aorteria pulmonalis nach dem konkaven Teil des Aortenbogens sich hinterstreckendes Verbindungsstück zwischen beiden Arterienstämmen dar, welches am 20. Tage für als im wesentlichen obliteriert gelten kann. Gegen Ende des dritten Monats pflegt der definitive Zustand erreicht zu sein, obwohl gelegentlich eine Verzögerung bis in das Ende des ersten, selbst bis zu Anfang des dritten Jahres vorkommt. Betrachten wir vorerst kurz den normalen Vorgang der Obliteration des arteriellen Ganges. Nach Wolkhoff bedingt der Verschluss folgende Momente. Einmal eine Abknickung des Ductus, wodurch seine untere und obere Wand sich nähern, zweitens eine Ablagerung von Blutfibrin an der Intima, und drittens vor allem ein Prozess in den Wandungen des Ductus selbst. Derselbe schliesst sich gleichsam aktiv, sowie das extranterine Leben beginnt. Durch die Untersuchungen von Langer und Wolkhoff wurde festgestellt, dass die Wand des Ductus schon in der Mitte des Fötallebens und am Ende desselben anders beschaffen ist, als die Wand der Aorta,

der Pulmonalis und der Arterien überhaupt. Es fehlen insbesondere die elastischen Fasern; statt deren findet sich ein zellenreiches, an ein gewisses Stadium des Granulationsgewebes erinnerndes Stadium (Unfertiges Bindegewebe, Wolkhoff), dass mit Beginn des extranterinen Lebens sich vermehrt, dann in Schrumpfung übergeht und dadurch den Ductus verschliesst.

Der Schrumpfungsprozess nimmt mit der ersten Atmung seinen Anfang. Die Ursache selbständiger Persistenz ist schwer festzustellen. Plausibler erscheint die Annahme, dass eine abweichende, histologische, durch eine dickere Ringfaserschicht dem Bau der Arterien sich nähernde Beschaffenheit, wie sie Rokitansky in der Tat auch nachgewiesen hat, die Einleitung einer regelrechten Obliteration erschwert und verhindert.

Die klinischen wie die anatomischen Befunde deuten darauf hin, dass die Persistenz des arteriosen Ganges nicht sofort nach der Geburt zu stürmischen Zirkulationsstörungen und bedeutenderen Veränderungen am Herzen führt, sondern dass es dazu längerer Zeit bedarf. Bei den reinen Formen des Ductusapertur fehlt Cyanose fast immer. Subjektive Symtome entwickeln sich in der Regel erst gegen Ende des ersten Lebensjahres oder noch später, unter welchen Herzklopfen, Atemnot und Neigung zu Lungenkatarrhen im Vordergrunde stehen. Eine kleine Differenz in diagnotischer Hinsicht besteht zwischen Persistenz des Ductus Botalli und den meisten anderen Herzanomalien. Sie ist im frühen Kindesalter schwerer zu diagnostizieren als im späteren Leben, weil die wichtigste Folgeerscheinung, welche in auskultatorischer, perkutorischer und radios-

kopischer Hinsicht in Betracht kommt, die Erweiterung der Lungenarterie während der ersten Kindheit in der Regel noch nicht ausgebildet ist.

Die Diagnose der Apertur des Botallischen Ganges stützt sich auf eine Reihe physikailscher Symptome unter denen die auskultatorischen die wichtigsten sind In zweiter Linie kommen radioskopische und in dritter perkutorische in Betracht. Daroziez und Almagro haben die ersten klinischen Studien über diese Herzanomalie gemacht, deren eingehendste Beschreibung von G. Gerhardt stammt. Für diese Anomalie sind folgende Symtome, charakteristisch: Hypertrophie und Dilation des rechten, wie man sagt, unter Aortendruck stehenden Ventikels, Vorwölbung der Herzgegend und verstärkte Pulsation in derselben. Bedeutungsvoller als Hypertrophie der rechten Ventrikel, welche den meisten angeborenen Herzfehlern gemeinsam ist, ist eine gleichzeitig nachweisbare Hypertrophie des linken Herzens. Sie ist viel seltener bei angeborenen Herzfehlern und kann daher in gewisser Richtung hin differentialdiagnostisch zu gunsten des Offenbleibens des Ductus, wenn es sich um die Entscheidung der Frage handelt, ob angeborene Pulmonalstenose oder Ductusapertur im Spiele ist, verwertet werden. Linksseitige Hypertrophie entsteht bei Offenbleiben des Ductus arteriosus Botalli aus dem Grunde, weil an der Einmündungsstelle des Ganges in die Aorta durch die daselbst herrschende Wirbelströmung ein Hindernis für die Fortströmung des Blutes gesetzt ist, welche notwendigerweise eine stärkere Leistung seitens des linken Herzens erfordert. Neben der Vergrösserung des rechten und linken Ventrikels

findet sich eine, von Gerhardt charakterisierte, auf die erweiterte Pulmonalis bezogene bandartige Dämpfung links neben dem Sternum, die, gut fingerbreit der Herzdämpfung aufsitzend, sich bis zum ersten Intercostalraum hinauf erstrecken kann. Seit der Anwendung der Röntgenstrahlen zu diagnostischen Zwecken ist eine bedeutende Forderung der Diagnosenstellung bezüglich der Persistenz des arteriösen Ganges eingetreten. Wir wissen, dass die linke Grenze des Herzens sich in drei bogenförmige Segmente gliedert. Von oben nach unten gerechnet erscheint zuerst der Aortaenbogen im ersten Intercostalraum als stark pulsierender, nach aussen bogenförmig konvexer Schatten. Etwa in der Höhe des zweiten Intercostalraumes, unterhalb des Aortenschattens, erscheint ein zweiter, flacher, nach aussen leicht konvexer, schwach pulsierender Bogen. Durch eine schwache Zacke von letzterem abgesetzt, erscheint als dritter Teil der pulsierende Bogen der linken Herzkammer. Durch die Untersuchungen von Bittorf wissen wir, dass der linke mittlere Bogen vorwiegend von der Lungenarterie gebildet wird, welche den oberen dunkleren Teil desselben konstituiert. Zum geringeren Teil konkurriert dabei das linke Herzohr, den unteren helleren Anteil des mittleren Bogens bildend.

In sämtlichen Fällen, in denen es bei angeborenen Herzfehlern aus irgend einem Grunde zur Erweiterung der Pulmonalarterie kommt, sind wir in der Lage, einen entsprechenden pathologischen Röntgenbefund zu erheben. Ein wichtiges Hilfsmittel aber für die Unterscheidung, ob die erweiterte Pulmonalis nur vom

rechten Ventrikel ihr Blut empfängt oder direkt unter arteriellem Druck steht, mit anderen Worten, für die Differenzialdiagnose zwischen Pulmonalarterienerweiterung und Persistenz des Ductus Botalli besitzen wir in der Pulsation. — Im ersten Fall nur selten erheblich vorhanden, nimmt sie in Fällen, in denen die Kommunikation zwischen Aortea und Pulmonalis eine einigermassen ergiebige ist, bedeutend zu.

Die Auskultation des Herzens ergibt in der Regel ein langgezogenes systolisches Geräusch von sausendem Charakter mit einem Intensitätsmaximum im zweiten Intercostalraum. Der zweite Pulmonalton ist in der Regel verstärkt; er kann aber auch durch ein diastolisches Geräusch ersetzt sein, oder bei langgezogenem systolischen Geräusch ganz fehlen. Das Fehlen eines zweiten Pulmonaltons erklärte Gerhardt aus der Annahme eines sehr weiten Ductus. In einem solchen Falle findet während Systole und Diastole ein kontinuierliches Ueberströmen des unter höherem Druck stehenden Aortenblutes durch den weiteren Ductus in die Pulmonalarterie statt. Infolgedessen ist ihre Entspannung bei der Diastole nicht stark genug, um die Klappe mit lautem Ton zum Schluss zu bringen. Das systolische Geräusch wird in die Carotiden und Art. Subclaviae fortgeleitet. Die Prognose ist im ganzen quoad vitam nicht ungünstig zu nennen. Nach der Statistik bringt es ungefähr die Hälfte der mit offenem Ductus Behafteten in die Pubertätsjahre und selbst darüber hinaus. Es sind Fälle erwähnt, wo die Betreffenden 44, 45, 47, ja auch 60 Jahre gelebt haben; sogar eine vollständige Heilung ist nicht ausgeschlossen, wie dies

der interessante Fall Balfour's beweist. Natürlich ist eine solche Heilung nur durch Trombosirung mit nachträglicher Organisation des Trombus denkbar.

Nachdem wir über Symptomalogie und Diagnose der Persistenz des Ductus Botalli gesprochen haben, gehen wir zu unserem ersten Fall über.

Fall I.

Es handelt sich um eine Patientin, die sich schon seit 12 Jahren auf der Kraus'schen Klinik befindet, eine Patientin, bei welcher schon Gerhardt die Diagnose der Persistenz des Ductus Botalli mit einem hohen Masse der Wahrscheinlichkeit gestellt hat. Diesen Fall hat Zinn im Jahre 1898 und Plesch im Jahre 1909 in der Medizinischen Gesellschaft zu Berlin demonstriert. Um Wiederholungen zu vermeiden, verweise ich auf diese Publikationen. Ich werde hier in aller Kürze das Wichtigste aus der Krankengeschichte mitteilen.

Anamnese: Die Kranke ist ein 48 Jahre altes schwächliches, kleines Dienstmädchen, Die Heredät ohne Belag, keine Kinderkrankheiten. Die Kranke hat erst mit 3 Jahren das Gehen erlernt. Seit ihrer Kindheit leidet sie an Kurzatmigkeit, und wird es auch jetzt noch bei stärkeren Anstrengungen. Sie ist deshalb unfähig, selbst die kleinste Arbeit zu leisten. Im Oktober 1897 ist die Patientin in der Olshausens'schen Klinik in Chloroformäthernarkose (30 Minut.) entbunden worden. Es handelte sich um ein rachitisch plattes Becken und vorzeitigen Blasensprung. Die Kranke überstand den Eingriff und das Wochenbett gut. Es wurde in der Königlichen Frauenklinik damals ein

systolisches, in die Diastole sich überleitendes Geräusch am Herzen festgestellt.

Status: Kleine Patientin, die Nagelglieder der Finger sind etwas kolbig verdickt. Leichte Cyanose. Keine Oedeme.

Cor.: Die Herzdämpfung beginnt links in der Mammillarlinie, nach rechts reicht sie bis zum rechten Sternalrand. Nach oben zeigt die Herzdämpfung einen ca. 5—6 cm breiten Fortsatz, der dem 1—3 Intercostalraum angehört und dem linken Sternalrande sich anschmiegt und reicht bis in die Nähe des rechten Sternalrandes bezw. etwa 3 cm über den linken Sternalrand hinaus. Im Bereiche dieser Dämpfung fühlt man ein sehr starkes systolisches Schwirren, welches am deutlichsten im ersten linken Intercostalraum nachweisbar ist. Etwas weniger stark, aber immer noch sehr deutlich ist dieses Schwirren im II. und III linken Intercostalraum zu fühlen, und nimmt weiter nach unten allmählich ab. Der Spitzenstoss liegt im V. Intercostalraum, in der Mammillarlinie und ist von mässiger Stärke. Die Auskultation ergibt innerhalb der Dämpfungszone am linken Sternalrande, an der Pulmonalarterie, ein sehr lautes systolisches Geräusch, das sich noch in die Diastole hineinzieht. Daneben ist ein erster Ton deutlich, ein zweiter Ton nicht erkennbar. An den übrigen Ostien hört man das Geräusch schwächer und ausserdem zwei leise Töne. Das Geräusch leitet sich in beiden Carotiden, in die Arteria subclavia und endlich bis in das Jugulum fort. Mit grosser Deutlichkeit ist das Geräusch hinten im Intercapularraum links von der Wirbelsäule wahrzunehmen. Der Puls ist regelmässig, 82 pro

Minute und ist durch die leicht auftretenden psychischen Erregungen sehr beeinflussbar. Die Röntgen-Untersuchung ergibt in der Herzgegend einen dunklen Schatten, welcher nach rechts sehr weit, bis zur rechten Parasternallinie hinübergeht, der Grösse des rechten Ventrikels entsprechend. Diesem dunklen Schatten sitzt ein hellerer Schatten auf, welcher hinter dem Brustbein, in der ersten bis dritten linken Ripge liegt und den linken Sternalrand um etwa 2—3 cm überschreitet. Dieser Schatten zeigt auf dem Fluorescenzschirm eine deutliche Pulsation in schräger Richtung von rechts unten nach links oben. Im Röntgenbilde entspricht dieser verlängerte Schatten jener Stelle, welche bei der Percussion links vom Sternalrande eine bandartige Dämpfung gibt und auch sowohl für die Palpation als auch Auscultation das beobachtete Schwirren wahnehmen lässt und die man, wie schon gesagt, als die erweiterte Pulmonalarterie ansehen muss. Der Blutdruck beträgt nach Recklinghausen 89—133 mm Hg.

Blutbefund: Erytrocyten 5,300000; Hämoglobin 90. Leucocyten 8600. Von den übrigen Organen ist nichts Besonderes zu erwähnen; der Urin ist frei von Eiweiss und Zucker.

Bei der Beurteilung dieser Anomalie möchte ich in erster Linie hervorheben, dass es sich aller Wahrscheinlichkeit nach um eine angeborene Entwicklungsstörung handeln dürfte. Gerhard, Zinn und Kraus nehmen bei der Kranken eine Persistenz des Ductus Botalli an, wahrscheinlich ohne weitere Komplikationen. Die Stützen für die Diagnose sind: Verbreiterung der Herzdämpfung nach rechts und links, bandförmige Ver-

längerung der Herzdämpfung nach oben links vom Sternum, ein starkes systolisches in den Anfang der Diastole sich hinüberziehendes Geräusch im zweiten und dritten linken Intercostalraum, Fortpflanzung des Geräusches in die Halsgefässe. Dazu kommt noch der typische Röntgen- und Blutbefund.

Wenn auch in unserem Falle alle charakteristischen Symptome für Persistenz des Ductus Botalli, ausser verstärktem zweiten Pulmonalton, für welchen Gerhard einen sehr weiten Ductus annahm, vorhanden sind, kann die Diagnose doch nur auf Wahrscheinlichkeit Anspruch erheben. Was speziell die Diagnose des offenen Ductus Botalli betrifft, so sei nur auf die Fälle von Minkowski und H. Müller verwiesen, in denen alle Symptome intra vitam für einen offenen Ductus Botalli sprachen. Die Obduktion aber zeigte, dass die Persistenz des Ductus Botalli fehlte und eine Pulmonalstenose mit offenem Foramen ovale und Septumdefekt (Fall Minkowski) eine Dilatation arteria Pulmonalis, Septum ventriculorum Apertur (Fall H. Müller), vorlag. Der letzte Fall beweist, dass der starken Erweiterung der Pulmonalarterie nicht die fast unfehlbare diagnostische Bedeutung zukommt, die ihr bisher zugeschrieben worden ist. Berücksichtigen wir schliesslich die Seltenheit der reinen Persistenz des Ductus Botalli und die Häufigkeit der Kombination von Pulmonalstenose und offenem Ductus Botalli, so wird die Schwierigkeit der Diagnose klar. Für die Differentialdiagnose kann wohl zunächst die Pulmonalstenose in Betracht zu ziehen sein. Die Stenose der Lungenarterie, die vor allen angeborenen Klappenfehlern das Häufigste ist und

wegen der Aehnlichkeit der physikalischen Erscheinungen, besonders wegen der Lokalisation des Geräusches, wegen der starken Vergrösserung des rechten Herzens vielleicht zunächst in Frage kommt und bei der in Rede stehenden Herzaffektion am meisten Anlass zu Verwechselungen gibt, kann leicht und sicher ausgeschlossen werden, da das absolute Fehlen von Cyanose vom Tage der Geburt bis zur Gegenwart, die bandförmige Fortsetzung der Herzdämpfung links oben neben dem Sternum und ferner die Fortleitung des Geräusches in die Carotiden und beiden Subclavia-Arterien dagegen sprechen. Es ist richtig, dass die Symptome, die wir oben erwähnt haben, im allgemeinen für die Persistenz und gegen die Stenose sprechen. Aber ganz sicher sind diese physikalischen Methoden nicht, denn es gibt mehrere Fälle von Persistenz des Ductus Botalli, wo die „bandförmige" Dämpfung nicht gefunden wurde, in anderen Fällen, wo als Folge verschiedener Herzfehler die Dilatation der Lungenarterie tatsächlich zu geben war. Andererseits konnte man, nach dem Zeugnisse Hochhaus', diese „bandförmige" Dämpfung auch in Fällen demonstrieren, wo von Dilatation der Lungenarterie nicht die Rede sein konnte. Nach Quincke's Erklärung käme diese Dämpfungsfigur so zu stande, dass die Lunge, die hier sonst die Pulmonalarterie bedeckt, sich retrahiert. Auch der Mangel an Cyanose ist durchaus nicht beweisend, da manche Fälle von Pulmonalstenose während des ganzen Lebens ohne Cyanose verlaufen, andere verhältnismässig spät cyanotisch werden. Umgekehrt kommen auch Fälle von Persistenz des Ductus Botalli mit Cyanose vor (Margand's Fall

mit Atopsie). Wir sehen, wie schwer bisher die Differentialdiagnose zwischen Pulmonalstenose und Persistenz des Ductus Botalli trotz der Vollkommenheit unserer diagnostischen Hilfsmittel vermittelst des Röntgenverfahrens war. Seit einem Jahr, wie wir früher erwähnt haben, haben wir eine diagnostische Methode, die eine bestimmte Kategorie kongenitaler Vitien (Persistenz des Ductus Botalli, Septumdefekt, Offenbleiben des Foramen ovale) mit Bestimmtheit zu erkennen gestattet. Um Wiederholungen zu vermeiden, verweise ich auf die Seiten 12, 13.

Kann es sich in unserem Fall vielleicht um eine Kombination von Persistenz des Ductus Botalli mit Pulmonalstenose handeln? Grosse diagnostische Schwierigkeiten entstehen bei dieser Kombination, zumal wenn die Klappen der Lungenarterie ihre Schwingbarkeit eingebüsst haben, weil dann das hochgradige Symptom der Verstärkung des zweiten Pulmonaltones fehlen kann. Dass in unserem Falle der Ductus Botalli offen ist, kann keinem Zweifel unterliegen, und zwar mit Rücksicht auf die physikalischen Symptome, die wir oben erwähnt haben.

Defekt der Kammerscheidewand.

Kommunikation der Herzventrikel durch Septumdefekt ist eine sehr häufige angeborene Herzaffektion. Allerdings sind reine Fälle selten, meistens sind sie mit anderen Missbildungen und Erkrankungen am Herzen und den grossen Gefässstämmen verbunden. Am häufigsten sind es Verengerungen oder Verschliessungen der Lungenarterienbahn, die mit Septumdefekten kombiniert sind. Dennoch ging Rokitansky gewiss mit der Behauptung zu weit, dass mit einem angeborenen Defekt des Septum ventriculorum stets noch andere Missbildungen verbunden sein müssten. Die Lücken können entweder das hintere Septum oder den vorderen Anteil des vorderen Septums, welcher von der membranösen Partie gebildet ist, oder endlich den hinteren Teil des vorderen Septums betreffen, welch letzterer vor dem Septum membranaceum gelegen ist. Ueber die Genese der Defekte der Kammerscheidewand habe ich im allgemeinen Teil ausführlich gesprochen. Hier möchte ich nur nicht unerwähnt lassen, dass die Oeffnung in der Kammerscheidewand nicht, wie noch heute von berufener Seite behauptet wird, durch fötale endomyokarditische Ulzeration entsteht, sondern unzweifelhaft auf einer gehemmten Entwicklung des Kammerseptums beruht, und dass die an den Rändern des Defektes und auf die benachbarten Klappenostien übergreifenden entzündlichen Veränderungen, welche

schon von Corvisart, Laennec und Bouilland nachgewiesen wurden, entweder in einer späteren Embryonalperiode oder noch häufiger im extranterinen Leben sich entwickelt haben. Die Erkennung eines Defektes im Septum ventriculorum wird von manchen hervorragenden deutschen Klinikern, wie z. B. Leube und Rauchfuss, für unmöglich erklärt, während die französischen Aerzte die „Maladie de Roger“ als bestimmt begrenztes Krankheitsbild betrachten. Je nachdem der Defekt allein besteht, oder eine Pulmonalstenose begleitet, sind die Symptome und die diagnostischen Schwierigkeiten verschieden. Es ist unbestritten das Verdienst von H. Roger, zuerst das klinische Bild der angeborenen, unkomplizierten Lücke der Kammerscheidewand scharf und klar gezeichnet zu haben, und die „Maladie de Roger“ ist in Frankreich seit langem zu einem Krankheitsbegriff geworden. Roger selbst erklärt die Affektion für häufig und lässt sie mit Cyanose verknüpft sein, wenn das Ostium pulmonalis verengt ist. Die Diagnose der angeborenen Lücke der Kammerscheidewand ergibt sich nach ihm fast ausschliesslich durch die Auskultation, welche ein eigenartiges charakteristisches Geräusch wahrnehmen lässt. Dieses ist stark und langgezogen, rauschend und sausend; es beginnt mit der Systole und dauert in der Weise an, dass die Herztöne dadurch völlig verdeckt werden; es erreicht sein Maximum nicht an der Herzspitze (wie bei den Erkrankungen der Mitralklappe), nicht an der Basis rechts oder links (wie bei der Aorten- oder Pulmonalstenose), sondern im oberen Drittel der Herzgegend. Es ist median, wie die Scheide-

wand selbst und nimmt von diesem zentralen Punkte aus an Intensität regelmässig und allmählich ab in dem Masse, als man sich davon entfernt. Es ist lokalisiert und pflanzt sich nicht in die Gefässe fort es ist gewöhnlich in Form eines Schwirrens auch gut fühlbar. Dieses Geräusch ist nach Roger pathognomonisch für eine offene Kammerscheidewand. „Es ist allgemein bekannt", sagt Hermann Müller, „dass man dem Charakter eines Geräusches und Lautheit desselben keine nennenswerte diagnostische Bedeutung beimessen kann, aber wenn es einmal erlaubt ist, Schlüsse zu ziehen aus den Eigenschaften eines Geräusches, so ist es hier". Nach seiner Erfahrung hört man niemals ein so lautes, rauhes, raspelndes Geräusch bei Insuffizienz der Mitralis und nie bei der angeborenen Stenose der Pulmonalarterie. Es ist zuweilen auch auf einige Centimeter Distanz von der Brustwand zu hören, obschon es keinen musikalischen Charakter hat. H. Müller betont, dass, wenn man den bekannten Kunstgriff anwendet, dass man das Ohr etwas von dem Stethoskop entfernt, man einen kräftigen systolischen Ton daneben hören kann. Während die Defekte mittlerer Grösse, wie sie am häufigsten sind, wohl meist zu einem systolischen Geräusch Veranlassung geben, wissen wir, dass sie bei ganz grossen Septumdefekten, wo ein Cor. univentriculare biatriatum besteht, — und auch bei ganz kleinen Defekten Geräusche völlig fehlen können. In den ersteren Fällen ist gleichsam nur eine grosse Ventrikelhöhle da, in der keine Geräusch bildenden Flüssigkeitswirbel vorkommen, in den zweitgenannten trifft vielleicht Hochsinger das Richtige, indem er an-

nimmt, dass kleinere im Zentrum der Kammerscheidewand gelegene Lücken während der Systole durch die Kontraktion des fleischigen Septums und seine kompressive Verkürzung vollkommen oder doch wenigstens so weit verschlossen werden, dass keine nennenswerte Durchströmung stattfinden kann. Der zweite Pulmonalton stellt nichts Charakteristisches dar. In den meisten Fällen fand H. Müller den zweiten Pulmonalton weder abgeschwächt noch verstärkt. Nicht ohne Bedeutung für die Diagnose ist die Grösse des Herzens. Eisenmenger widmet dem Verhalten der Herzhöhlen bei den angeborenen Lücken der Kammerscheidewand eine besondere, klarlegende Besprechung und führt als zu erwartende kompensatorische Vorgänge folgende an:

1. Hypertrophie und Dilatation des rechten Ventrikels, weil sowohl der Inhalt als der Druck vermehrt ist und zwar überwiegende Hypertrophie, denn die Mehrzufuhr vom linken Ventrikel her wird durch das Minus an Zufuhr vom rechten Vorhof her teilweise kompensiert, die Drucksteigerung dagegen ist eine beträchtliche.

2. Hypertrophie und Dilatation des linken Ventrikels und zwar überwiegend Dilatation, weil der Inhalt zwar durch vermehrten Zufluss aus dem Lungenkreislauf vermehrt ist, der Druck aber nicht die volle der Vermehrung des Inhaltes entsprechende Erhöhung zeigt, weil der Ventrikel sein Blut nicht nur in die Aorta, sondern auch in den rechten Ventrikel entleeren kann und er daher gegen einen geringeren Widerstand arbeitet.

3. Eine durch die Vermehrung des Blutzuflusses bedingte geringe Dilatation des linken Vorhofes. Cyanose wird manchmal erwähnt und bestand beispielsweise in Eisenmenger's Fall, 32 jähriger Kutscher, schon von früher Jugend an, obwohl es sich um einen „reinen" Defekt handelte. Also wir sehen, dass die Angabe von Roger und Reiss, dass Cyanose in der Jugend zu fehlen pflege, nicht richtig ist. Bei den älteren und Lungenkranken (tuberkulosen) Individuen soll sie häufiger sein. An der Cyanose ist in manchen Fällen von angeborenen Herzanomalien ein abnorm grosser Hämoglobingehalt des Blutes beteiligt. Die subjektiven Beschwerden, die ja bei Erwachsenen in Frage kommen, sind ebenfalls ohne besondere Wichtigkeit, sie beziehen sich wie bei den meisten Herzerkrankungen auf kardiale Dyspnoe. Bei der Differentialdiagnose kommt in Frage Mitral-Tricuspidalinsufficienz und Defekt combiniert mit der Pulmonalstenose. Die Diagnose der angeborenen Lücke der Kammerscheidewand wird wesentlich erleichtert durch die Anamnese und durch den Nachweis, dass der Herzfehler angeboren und nicht erworben ist. Die Mitralinsufficienz ist sozusagen nie angeboren und ist übrigens wie auch erworbene durch eine genaue physikalische Untersuchung leicht und mit Sicherheit auszuschliessen. Bei Mitralinsufficienz hat das Geräusch gewöhnlich sein Maximum an der Herzspitze. Manches Mal, nicht sehr häufig, weiter nach innen und oben, selbst in der Nähe der Auskultationsstelle der Pulmonalis, im dritten linken Interkostalraum. Letzeres ist namentlich dann der Fall, wenn die Lunge retrahiert ist, wenn also die Stelle des Herzens, an welcher das Geräusch

entsteht, der Thoraxwand unmittelbar anliegt. Bei der Differentialdiagnose kann auch absolute oder relative Tricuspidalinsufficenz in Betracht kommen. So hochgradige Insufficienz der Tricuspidalis, welche durch solch ein lautes Geräusch veranlasst wird, hätte unbedingt positiven Venenpuls zur Folge haben müssen. Die Frage, ob neben dem Defekt im Septum ventriculorum eine Stenose der Art. Pulmonalis besteht, antwortet v. Stark in folgender Weise: „Besteht ein Septumdefekt neben einer Stenose der Art. Pulmonalis, so wird dadurch die Blutzirkulation im Herzen in anderer Weise beeinflusst, als bei reinem Defekt. In letzterem Fall ergiesst sich ein Blutstrom aus dem linken in den rechten Ventrikel, in ersterem aus dem rechten in den linken. Bei bestehender Stenose der Pulmonalis, welche meist sehr beträchtlich ist, bedarf der rechte Ventrikel einer hochgradigen Hypertrophie seiner Wand, um seinen Inhalt in die Pulmonalis zu entleeren. Durch einen Defekt im Septum strömt dazu zunächst noch Blut aus dem linken in den rechten Ventrikel, der auf solche Ueberfüllung mit Blut durch eine weitere Hypertrophie antwortet. Schliesslich übertrifft seine Muskeldicke und Kraft die des linken, und nun muss das Blut aus dem rechten in den linken Ventrikel strömen. Wenn dabei ein Geräusch auftritt, so entsteht es durch Wirbel im linken Herzen unterhalb des Ostiums der Aorta, dasselbe pflanzt sich am besten fort in der Richtung des Blutstroms, also nach der Aorta und den Halsgefässen hin, im Gegensatz zu dem Geräusch bei Ueberströmen von Blut aus dem linken in den rechten Ventrikel, welcher am ehesten

nach der Pulmonalis hin fortgeleitet werden wird. Der linke Ventrikel kann entsprechend der starken Füllung wieder etwas hypertrophieren. Die Füllung der Aorta muss eine sehr gute sein und der Puls relativ kräftig, da eine reichliche Menge Blut unter starkem Druck in die Aorta geworfen wird, im Gegensatz zu einer reinen Pulmonalstenose, wo der Puls nur schwächer und mässig gefüllt ist, und eventuell auch im Gegensatz zu dem reinen Defekt, wo die Füllung der Aorta leidet, da ein Teil des Inhaltes des linken Ventrikels bei jeder Systole in den rechten ausweicht. So wird man nun also bei Septumdefekt mit Pumonalstenose einen vollen kräftigen Puls neben hochgradigster Cyanose finden können.“ Nach v. Stark sind diese differentialdiagnostischen Tatsachen durch Sektion bestätigt worden. Nicht kleine Schwierigkeiten für die Diagnose können auch in denjenigen Fällen entstehen, wo die Pulmonalarterie erweitert gefunden wird. Hier ist eine Verwechslung mit offenem Ductus Botalli, wie der eine Fall von H. Müller zeigte, nicht immer zu vermeiden. In diesem Falle wurde von Müller wegen einer charakteristischen Dämpfung der erweiterten Pulmonalarterie links vom Sternum ein offener Ductus Botelli diagnosticiert, während die Sektion dann ein offenes Ventrikelseptum mit erweiterter Pulmonalis, aber ohne sonstige Komplikationen und ohne offenen Ductus Botalli ergab. Die Ursache einer solchen zuweilen vorkommenden Dilatation der Pulmonalarterie ist wohl die Mehrleistung des rechten Ventrikels, welcher die Tendenz hat, die Pulmonalarterie zu dehnen. Trotz diesen nicht zu bestreitenden Möglichkeiten von

Verwechslungen scheint im allgemeinen die Diagnose des offenen Ventrikelseptums leicht und sicher zu sein. Die genaue Diagnose des offenen Septum ventriculorum — und darin liegt die grosse praktische Bedeutung einer richtigen Diagnose — ist besonders wichtig für die Prognose. Während Rauchfuss die Prognose in bezug auf die Lebensdauer ebenso ungünstig stellt, wie für die meisten anderen angeborenen Missbildungen des Herzens, „meist wird auch hier das erste Lebensjahr nicht überschritten", lehrt die heutige Erfahrung, dass durch den reinen Defekt der Kammerscheidewand, wenn auch diese Defekte zu schwer wiegen und eher zu Herzhypertrophien zu führen scheinen, als die Lücken im Septum atriorum die Lebenserwartung nicht in besonderem Masse beeinflusst wird. Verschiedene Male sind in der Literatur Patienten von 40 und mehr Jahren erwähnt und Roger berichtete über eine mehr als 50 jährige Frau, die viermal geboren hatte und bei der bald nach der Geburt ein berühmter Pariser Kinderarzt einen angeborenen Herzfehler konstatiert hatte. Die Möglichkeit einer hygienischen, schonenden, vom Arzte genau regulierten Lebensweise, welche dem Eintritt sekundär endocarditischer Affektionen vorbeugen oder denselben wenigstens hinausschieben können, kommt bei der Prognose gewiss in Betracht. Damit sind auch die Ziele der Behandlung angedeutet, welche sich wesentlich mit der Vorbeugung und Beschränkung sekundär entzündlicher Prozesse zu beschäftigen hat. Nachdem wir über Symptomalogie und Diagnose des Kammerscheidewanddefektes gesprochen haben, gehen wir jetzt zu unserem zweiten Fall über.

Fall II.

Anamnese: Heredität ohne Belang. Der Patient ist 20 Jahre alt. Seit seinem zweiten Lebensjahre ist er stark cyanotisch geworden. Er soll schon im ersten Lebensjahre Gehversuche gemacht, nach einer Lungenentzündung aber das Gehen für lange wieder verlernt haben. Von Krankheiten überstand er ausser den Masern (im 7. Lebensjahre) Keuchhusten, Scarlatina. 1907 hat er eine Lungenaffektion mit Fieber bestanden. Im Jahre 1908 machte Patient sogar einen vierwöchentlichen Typhus durch. Hydropisch ist er bis jetzt nur einmal, im 11. Lebensjahr nach einer fieberhaften Affektion, gewesen. Sehr oft tritt dagegen Nasenbluten ein; öfter auch Schwindelanfälle ohne Nausea. Ferner bestehen zwar in der Ruhe kaum Beschwerden, Patient kann selbst längere Zeit gehen, aber beim Treppensteigen kommt es doch regelmässig zu Herzklopfen und Atemnot.

Status: Der Patient besitzt normale Körperlänge und ist 47,5 kg schwer. Sein Ernährungszustand darf als leidlich bezeichnet werden, die Kräfte sind gering. Er ist stark cyanotisch. Besonders intensive Blaufärbung (neben Trockenheit) weisen die Lippen, die oberen Lider, Konjunktiven, Nasenflügel, Ohrenläppchen, Pharynx, Penis, Hände, Füsse auf. Das Gesicht des sonst nicht odematösen Patienten ist gedunsen. Die venösen Gefässe an der Peripherie sind augenscheinlich erweitert und prall gefüllt. Auch die Cutisnetze scheinen viel blutreicher zu sein. Daneben bestehen schöne Trommelschlägelfinger und Zehen.

Cor: Die Herzdämpfung ist nach rechts und links verbreitert. Spitzenstoss sicht- und tastbar ausserhalb

der linken Mammillarlinie (5. Intercostalraum). Die Auskultation ergibt ein sehr lautes, rauhes, systolisches Geräusch am Sternum und im 3. Intercostalraum neben dem Sternum mitten in der Herzdämpfung, nichts Abweichendes in der Diastole. Nach den grossen Gefässen pflanzt sich das Geräusch nicht fort. Keine Akzentruation des zweiten Pulmonaltones. Fühlbares Schwirren fehlt fast ganz.

Die Pulsfrequenz beträgt 80 in der Minute; der Puls ist regelmässig. Blutdruck (Uskoff) rechter Arm $^{80}/_{128}$ mm Hg., linker Arm $^{72}/_{132}$ mm Hg. Kein rein ventrikularer Venenpuls (die V. jugularis ist dilatiert). Leber und Milz sind nicht wesentlich vergrössert. Der Harn enthält Spuren von Albumen.

Blutbefund: Rote Blutkörperchen 7 500000. Hämoglobingehalt 130. Bevor ich zur Verwertung des Befundes für die Stellung der Diagnose übergehe, muss natürlich die Kongenitalität des Fehlers konstatiert werden. Diese besteht zweifellos. Für kongenitales Vitium spricht angeborene Cyanose (2. Lebensjahr) mit deren Folgezuständen und Fehlen jeglicher Krankheit, welche das Auftreten von Klappenaffektion zur Folge haben können. Die Entstehung der Krankheit ist also höchstwahrscheinlich in die fötale Periode zurückzuverlegen. Dieses vorausgeschickt, gehen wir zur speziellen Diagnose über. Die beobachteten Symptome lassen sofort an einen Fehler des rechten Herzens denken und in dem Kreis einer engeren Diagnose kann der Defekt der Kammerscheidewand am meisten Anspruch haben, da der objektive Befund am Herzen sich in den Rahmen dieses Herzfehlers hinzubringen

lässt. Die Diagnose dieser Fehler ergibt sich, wie wir bei Symptomatologie ausführlich auseinander gesetzt haben, fast ausschliesslich durch die Auskultation, und der Sitz und die Qualität des Geräusches in unserem Fall ist pathognomonisch für diesen Fehler. Die Stützen für die Diagnose sind noch: Verbreiterung der Herzdämpfung nach rechts und links, keine Fortleitung des Geräusches nach den grossen Gefässen, keine Akcentration des zweiten Pulmonaltons, der Blutbefund (Sauerstoffgehalt des nach den Lungen strömenden Blutes beträgt 86%), welcher uns die Durchmischung beider Blutarten im Herzbereich zeigt und die Röntgendurchleuchtung, welche eine stärkere Vergrösserung der linken als der rechten Kammer zeigt. Unser Patient hat anscheinend eine weite A. Pulmonalis. Bei Ductuspersistenz ist das charakteristischste (die Art der Pulsation des linken Herzgefässrandes) bei der Untersuchung mittels des Fluorescenzschirms zu sehen. Der vorliegende Fall, welcher als Typus eines reinen Ventrikelseptumdefektes angesehen werden kann, entspricht Roger's Angaben in wichtigen Punkten nicht. Schon als Kind zeigte unser Patient ausgesprochene Kurzatmigkeit bei Anstrengungen, während nach Roger „essouflement" fehlt. Er war in diesem Alter cyanotisch, während Roger die Cyanose erst viel später kommen lässt. Ich habe schon über den „Morbus coeruleus" bei angeborenen Herzfehlern im allgemeinen Teil gesprochen. Hier möchte ich nicht zu erwähnen vergessen, dass dabei nicht einheitlicher Grund, sondern die Kombination mehrerer Momente den Ausschlag geben. . Speziell bei den Scheidewanddefekten spielte

seit W. Hunter (1784) die bekannte Mischungstheorie eine grosse Rolle. Im allgemeinen Teil habe ich Einwendungen gegen die Geltung der Theorie angeführt Nach dem Verfahren von Plesch haben wir gefunden, dass in den Lungen unseres Patienten ein Blut kreist, dass in bezug auf Sauerstoff kaum reduziert ist. Die Reduktion des Venenblutes bei unserem Patienten beträgt 86% der Sauerstoffkapazität. Daraus geht hervor, dass die Venosität des Blutes durch die Kommunikation nicht in allen Gefässabschnitten erhöht ist.

In neuerer Zeit ist von französischer Seite (Variot) die Hyperglobulie in peripherem Blut bei „Morbus coeruleus“ als ursächlich betont worden. Das Blut unseres Patienten enthält in der Tat 7,5 Millionen rote Blutkörperchen in Kubikmillimeter und einen prozentischen Hämoglobingehalt von über 120%. Wenn man aber erwägt, dass die an Vaquez'scher Krankheit leidenden Patienten eigentümlich rot und gar nicht gewöhnlich cyanotisch aussehen, wird man sich auch klar sein, dass dieser Moment nicht allein den Ausschlag gibt. In unserem Fall steht die Morgagnische Rückstauungstheorie im Venensystem im Vordergrunde. Die Cyanose ist nicht nur von der dunklen Farbe des peripheren Blutes, sondern auch noch von der vermehrten Blutfülle, besonders von der stärkeren Füllung der Hautgefässnetze, vom Füllungsgrad der grösseren peripheren Venen abhängig (Kraus). Das periphere Blut unseres Patienten sieht geradezu schwarz aus. Eine im Kraus'schen Laboratorium ausgeführte Gasanalyse ergab: 6,835 Vol. % Sauerstoff, 50,43 % CO_2 (beim normalen Menschen 50 Vol. % Sauerstoff und ebenso-

viel Kohlensäure); dies bedeutet ganz entschieden eine stärkere Venosität. Dass hier auch der Füllungsgrad der grösseren Venen in den distalen Teilen bezw. die Füllung der Hautgefässnetze wesentlich mitspielt, kann uns folgendes einfache Experiment leicht bezeugen. Wenn der Pat. einen Arm in die Höhe hebt, sodass das Blut die Möglichkeit hat, nach unten abzufliessen, und dann diesen Arm wieder senkt, so können wir durch einen Vergleich beider Körperteile feststellen, dass die obere Extremität dann viel weniger blau erscheint als vorher. Es ist also kein Zweifel, dass bei der dunklen Färbung der Peripherie die Schichtendicke eine wesentliche Rolle spielt. Es bleibt nur noch die folgende Frage zu erledigen. Ist in diesem Falle die Anomalie ein selbständiger Fehler, oder ist dieselbe mit anderen Fehlern kompliziert? Man kann behaupten, dass dort, wo die Symptome des Defektes so ausgesprochen und so in den Vordergrund gestellt sind, wie in dem vorliegenden Falle, dass dort dieser Fehler mit grosser Wahrscheinlichkeit ein selbständiger sein wird. Anderseits aber wissen wir aus der Erfahrung, dass isoliertes Vorkommen des Kammerscheidewanddefektes ein sehr seltenes Ereignis ist. Dieser Umstand zwingt uns dazu, die Möglichkeit einer Kombination mit der Pulmonalstenose in Betracht zu ziehen, obwohl kein einziges der vorhandenen Symptome dafür spricht. Das systolische Geräusch kann nicht auf eine Stenose der Pulmonalis bezogen werden. Es wäre also nur denkbar gewesen, dass eine Pulmonalstenose bestand, deren besondere anatomische Configuration ein Geräusch nicht zustande kommen liess. Das ist zwar

nicht wahrscheinlich, aber immerhin möglich. In diesem Fall hätte aber das systolische Geräusch in einer ganz anderen Ausbreitung hörbar sein müssen. Bei bestehender Pulmonalstenose, wie uns v. Stark gezeigt hat, ist der Blutstrom, der durch das Loch im Ventrikelseptum durchgeht, selbstverständlich nicht wie bei unkompliziertem Defekt von links nach rechts gerichtet, sondern umgekehrt, weil dann der Widerstand in der Aorta ein geringerer ist, als in der Pulmonalis. Wenn dabei ein Geräusch auftritt, so entsteht es durch Wirbel im linken Herzen unterhalb des Ostium der Aorta. Dasselbe pflanzt sich am besten fort in der Richtung des Blutstromes, also nach der Aorta und den Herzgefässen hin. In unserem Fall war das Geräusch über der Aorta nicht hörbar, es konnte also die Pulmonalstenose sicher ausgeschlossen werden. Wir haben gesehen, dass bei Differentialdiagnose manchmal Mitral- oder Tricuspidalinsufficienz in Betracht kommen. Eine so hochgradige Insufficienz der Tricuspidalis hätte unbedingt positiven Venenpuls zur Folge haben müssen. Ein solcher fehlt aber; die Tricuspidalinsufficienz ist also auch auszuschliessen. Es kann auch keine Mitralinsufficienz sein; denn bei diesem Fehler hat das systolische Geräusch sein Punktum maximum an der Herzspitze.

Aus den besprochenen Gründen haben wir also bei unserem Kranken die Diagnose: nicht komplizierter Defekt des Septum ventriculorum gestellt.

Eine angenehme Pflicht ist es mir, meinem hochverehrten Lehrer, Herrn Geheimrat Prof. Dr. F. Kraus für die Ueberlassung des Themas dieser Arbeit meinen herzlichen Dank auszusprechen. Zu Danke bin ich auch Herrn Professor Dr. v. Bergmann, Assistent der II. medizinischen Klinik, verpflichtet, der mir bei Anfertigung dieser Arbeit seine Unterstützung zuteil werden liess.

Literatur.

Rauchfuss, Gerhardts Handbuch für Kinderheilkunde. IV. Bd.

Rokitansky, Defekte der Herzscheidewände 1875.

Vierordt, Angeborene Herzfehler, Notnagels Handbuch.

Eisenmenger, Die angeborenen Defekte der Kammerscheidewand. Zeitschrift für klinische Medizin. 32. Supplement.

Litter, Beitrag zur Pathologie des Herzens. Deutsche mediz. Wochenschrift 1887. Nr. 8.

Renvers, Beitrag zur Herzpathologie. Charité-Annalen. XVI. Jahrg.

Vierordt, Verhandlungen des Kongresses für innere Medizin 1900.

Henoch, Lehrbuch der Kinderheilkunde.

Spolverkini und Barbreri, Ueber die angeborenen Herzfehler. Jahrbuch für Kinderheilkunde 1902. Nr. 56.

Zinn, Zur Diagnose der Persistenz des Duktus Botalli. Berlin, Klinische Wochenschrift 1899. Nr. 20.

Burghart, Persistenz des Duktus Botalli. Deutsche medizinische Wochenschrift 1898. Nr. 50.

De la Camp, Familiäres Vorkommen angeborener Herzfehler. Berlin, Klinische Wochenschrift 1903. Nr. 3.

— Deutsche Klinik. IV. Bd.

Hochsinger, Diagnostische Betrachtungen. Jahrbuch f. Kinderheilkunde. Nr. 57.

Dresler, Beitrag zur Diagnose der Persistenz des Duktus Botalli. Jahrbuch für Kinderheilkunde. Nr. 56.

— Nachtrag zur Diagnose der Persistenz des Duktus Botalli. Jahrbuch für Kinderheilkunde 1904.

Sidlauer, Ein Fall von Persistenz des Duktus Botalli. Archiv für Kinderheilkunde. Nr. 34.

H. Müller, Zur Lehre von den angeborenen Herzkrankheiten. Korrespondenzblatt für Schw. Aerzte 1899 und 1904.

Arnheim, Ein Fall von angeborener Pulmonalstenose etc. Berlin. Klinische Wochenschrift 1905. Nr. 8.

Hochsinger, Krankheiten der Zirkulationsorgane. Handbuch der Kinderkrankheiten. v. Pfandler und Schlossmaier.

— Zur Diagnose der Persistenz des Duktus Botalli. Wiener Klinik, 33. Jahrgang.

v. Stark, Zur Diagnose der angeborenen Herzfehler. Archiv für Kinderheilkunde 1900. XXVIII. Bd. 1900.
— Defekt des Ventrikelseptums. Deutsches Archiv für klinische Medizin. 1900.
Plesch, Zur Diagnose der kongenitalen Vitien. Berlin. Klinische Wochenschrift 1909. Nr. 9.
— Hämodynamische Studien.
— Ueber Schlagvolum und Herzarbeit des Menschen. Antwort auf den Aufsatz von A. Müller. Deutsches Archiv für klinische Medizin. Bd. 98.
F. Kraus, Ein Fall von kongenitalem Vitium. Berlin. Klinische Wochenschrift 1910. Nr. 6.
Drasche, Kongenitales Herz; familiäre Polydaktylie und Retinitis pigment. Wiener medizinische Wochenschrift 1908. Nr. 14.
Klein, Zur Diagnose der Persistenz des Duktus Botalli und Erweiterung der Lungenarterie. Wiener Klinik 1902.
Sahli, Lehrbuch der klinischen Untersuchungsmethoden.
Leube, Spezial-Diagnose der inneren Krankheiten.
Romberg, Lehrbuch der Herzkrankheiten.
Richter, Ein Fall von angeborenem Herzleiden. Deutsche medizinische Wochenschrift 1908. Nr. 45.

Lebenslauf.

Verfasser, Artasches v. Bellubekianz, christlich armenisch-gregorianischer Religion, wurde am 4. Juli 1884 in Schuscha im Kaukasus als Sohn des Edelmann Johann geboren.

Seine erste Vorbildung erhielt er auf der armenischen Nationalschule zu Schuscha, später besuchte er die Ober-Realschule zu Baku, welche er 1905 vollständig absolvierte. Im selben Jahre wurde er zum ersten Male in der medizinischen Falkultät der Universität Jena immatrikuliert.

Im September 1907 legte er im II. Tifliser Gymnasium eine Prüfung aus der lateinischen Sprache im Umfang eines Gymnasialkursus ab.

Nach fünf Semestern verliess er Jena und bezog im Sommer-Semester 1908 die Königliche Friedrich-Wilhelms-Universität zu Berlin.

Während seiner Studienzeit in Jena und Berlin besuchte er die Vorlesungen, Kliniken und Kurse folgender Herren Professoren und Dozenten:

I. Jena.

Biedermann, Biswanger, Eggeling, Häckel, Knorr, Lubosch, Maurer, Schultze, Stahl, Winkelmann, Wolff.

II. Berlin.

Bumm, Bier, Flügge, Fränkel, Greeff, Gottschalk, Heubner, Hildebrand, His, Kroemer, Lesser, Lewin, Leyden, v. Michel, M. Michaelis, Olshausen, Orth, Passow, Riehl, Pels-Leusden, Spitta, Steyrer, Waldeyer, Wassermann, Ziehen.

Allen diesen Herren, seinen hochverehrten Lehrern, spricht Verfasser an dieser Stelle seinen verbindlichsten Dank aus.